



### Wie sehen die Erfolgsaussichten aus?

Die Aussichten hängen hauptsächlich vom Stadium der Erkrankung ab. Das Sehvermögen selbst wird aber auch durch die Durchblutung des Netzhautzentrums und des Sehnerven beeinflusst. Ist diese schlecht, so ist die Laserbehandlung oder Glaskörperoperation nur in der Lage, eine orientierende Sehschärfe zu erhalten, mit einem Ansteigen der Sehschärfe ist dann nicht zu rechnen. Die erfolgreiche Behandlung der diabetischen Retinopathie hängt von der frühen Entdeckung ab.

Sind Netzhautveränderungen vorhanden, so kann mit einer Laser-Behandlung in vielen Fällen das Fortschreiten der Erkrankung verlangsamt oder gar zum Stillstand gebracht werden, womit zumindest die Gefahr, das Sehvermögen zu verlieren, weitestgehend gebannt ist.

Bei der Laser-Therapie -auch Laserkoagulation genannt- werden Lichtstrahlen auf die geschädigte Netzhaut gerichtet, die zur Rückbildung der Blutgefäßwucherungen führen. Laser-Behandlungen müssen je nach Stadium der Erkrankung oft mehrmals wiederholt werden. Meist ist diese Therapie ambulant möglich, in seltenen Fällen stationär. Leider kann von der Lasertherapie keine Besserung des Sehvermögens erwartet werden. Sie soll die bestehende Sehschärfe erhalten und eine Erblindung verhindern.

Während der Behandlung sitzt der Patient mit aufgestütztem Kinn an einer sog. Laser-Spallampe. Dabei wird die Oberfläche des Auges durch Tropfen betäubt, sehr selten durch eine Spritze, so dass schmerzlos eine spezielle Kontaktlinse auf die Hornhaut aufgesetzt werden kann. Durch diese hindurch werden zahlreiche Laser-„Punkte“ gezielt auf die Netzhaut geleitet. Die Behandlung kann auch im Liegen über einen Laser-Augenspiegel durchgeführt werden. Die Netzhaut selbst ist schmerzunempfindlich.

Nur wenn einer der unsichtbar unter der Netzhaut verlaufenden kleinen Nerven getroffen wird, können Missempfindungen auftreten.

Auch beim sog. Makulaödem (siehe oben) kann eine Laserbehandlung die Sehschärfe stabilisieren. Wenn eine Laserkoagulation zu keinem Rückgang der Flüssigkeitsansammlung führt, besteht die Möglichkeit, dies mittels Eingabe von Medikamenten in den Glaskörperraum zu behandeln (siehe Patienteninformation „Injektionsbehandlung“).

Die Netzhautveränderungen bei diabetischer Retinopathie nehmen einen sehr unterschiedlichen Verlauf. In wenigen Fällen mit ausgedehnten Gefäßwucherungen und schweren Blutungen kann das Fortschreiten der Erkrankung trotz der Laserbehandlung nicht gestoppt werden. Für solche Fälle steht die Glaskörperoperation (=Vitrektomie) zur Verfügung. Die Behandlung wird stationär und ggf. in Vollnarkose durchgeführt. Je fortgeschrittener die Erkrankung, desto geringer sind jedoch die Erfolgsaussichten.

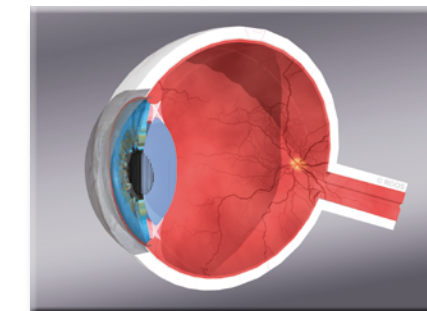
### Achtung: Neue Blutzucker - Einstellung oder Schwangerschaft

Bei Änderungen und Umstellung der Diabetes-Medikamente oder Insulin müssen besonders engmaschige Kontrollen durch Ihren Augenarzt erfolgen, da das Risiko für gefährliche Gefäßveränderungen in dieser Zeit sehr hoch ist. Eine Schwangerschaft kann die Blutzuckereinstellung gravierend beeinflussen und zu akuten und schnellen Zunahme gefährlicher Gefäßveränderungen im Auge führen. Eine sehr engmaschige augenärztliche Kontrolle ist in dieser Zeit erforderlich.

### Welche Gefahren bestehen ohne Behandlung ?

Ab einem gewissen Stadium kann der Krankheitsprozess ohne Behandlung nicht mehr zum Stillstand gebracht werden. Es ist sogar eine völlige Erblindung möglich.

## Patienteninformation



### Diabetes und Auge

#### Weitere Informationen:

Universitätsmedizin Göttingen  
Augenklinik · Direktor: Prof. Dr. H. Hoerauf

Georg-August-Universität Robert-Koch-Str. 40  
Bereich Humanmedizin D-37075 Göttingen

www.augenklinik.med.uni-goettingen.de  
augenklinik@med.uni-goettingen.de

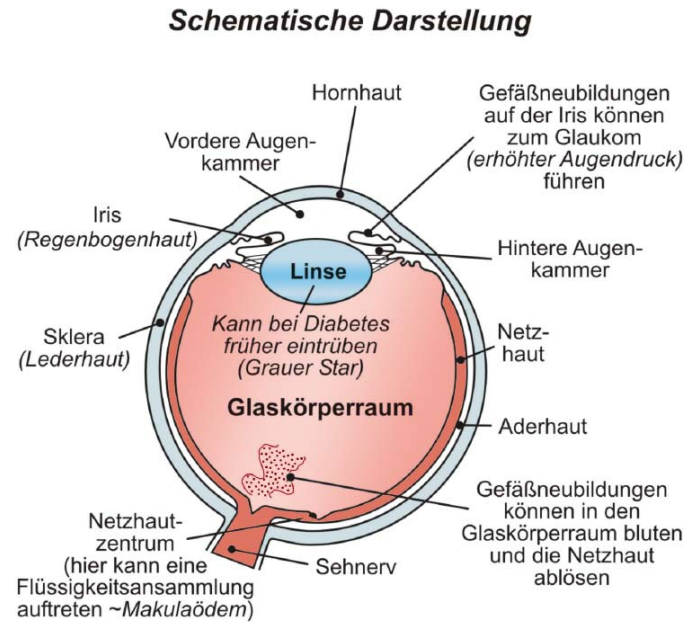




Das Auge hat die Form einer Hohlkugel. An der nach außen gerichteten Seite besitzt die Wand des Auges ein klares Fenster, die **Hornhaut**, die von den Lidern geschützt wird. Die Kugel wird durchspannt von der **Regenbogenhaut (Iris)**, die das Auge in einen kleineren vorderen Abschnitt und einen etwa 5 mal größeren hinteren Abschnitt unterteilt. In der Mitte der Iris befindet sich eine Öffnung, die **Pupille**.

Der Bereich vor der Iris heißt vordere Augenkammer und enthält eine klare Flüssigkeit, das Kammerwasser. Hinter der Pupille liegt auf der Vorderfläche des Glaskörpers die Linse, die seitlich mit feinen Fasern an einer muskulösen Vorwölbung der Auginnenwand (Strahlenkörper) aufgehängt ist.

Den Bereich zwischen Iris, Strahlenkörper und Linse bezeichnet man als hintere Augenkammer. Er ist mit einer farblosen, durchsichtigen, gallertartigen Masse, dem Glaskörper, angefüllt. Der Glaskörperraum ist zu drei Viertel von der Netzhaut umgeben. Die Netzhaut oder Retina dient der Lichtwahrnehmung. Sinneszellen in der Netzhaut nehmen die Lichtreize auf, die aus der Außenwelt auf das Auge treffen, und leiten sie zum Gehirn weiter. Dort werden sie zu dem von uns wahrnehmbaren Bild verarbeitet.



Der Diabetes mellitus ist eine Allgemeinerkrankung, die schwere Folgeschäden am Auge hervorrufen kann.

Zunächst nicht erkennbar, entstehen im Laufe der Erkrankungen Veränderungen an den Blutgefäßen. Auch das Auge und insbesondere die Netzhaut ist davon betroffen.

Die Netzhaut-Erkrankung bei Diabetes nennt sich diabetischen Retinopathie. Sie führt zu einer chronischen Durchblutungsstörung der Netzhaut, die das Sehen beeinträchtigt und unter Umständen zur Erblindung führen kann.



Die diabetische Retinopathie entwickelt sich zwar sehr langsam, man muß aber damit rechnen, dass nach 10 bis 15 Jahren zwei Drittel aller Diabetiker von Durchblutungsstörungen der Netzhaut betroffen sind.

Besonders gefährdet sind Patienten mit schlechter Blutzuckereinstellung. Einige Gefäße werden dabei enger, andere erweitern sich und bilden ballonartige Auftreibungen, die den Blutstrom stören. Die erkrankten Gefäße sind undicht und können bluten, was zu Schwellung der Netzhaut und zum Auftreten von Ablagerungen führt (Makulaödem). Ist eine Flüssigkeitsansammlung im Netzhautzentrum vorhanden, so ist das Sehvermögen abhängig vom Verhalten dieser Schwellung (Milchglas- bzw. Verschwommensehen).

In weiter fortgeschrittenen Stadien der Erkrankung kommt es zu einem langsam fortschreitenden Verschluss von immer mehr erkrankten Blutgefäßen und es entwickelt sich eine Unterernährung der Netzhaut. An den noch durchbluteten Netzhautgefäßen verursacht dies ein Auswuchern neuer, minderwertiger Blutgefäße. Diese wachsen in den Glaskörperraum ein, wo sie bluten können und durch Zug an der Netzhaut eine Netzhautablösung hervorrufen können.



Besonders tückisch ist, dass der Patient selbst, wenn bereits gefährliche Veränderungen vorhanden sind, oft nur eine geringe Sehbeeinträchtigung wie schwarze Punkte im Blickfeld bemerkt. Erst wenn es für eine Behandlung manchmal schon fast zu spät ist, bemerken Patienten eine deutliche Sehverschlechterung. Um so wichtiger ist die regelmäßige Vorsorgeuntersuchung bei Ihrem Augenarzt.

Auch auf der Iris können Blutgefäßwucherungen auftreten und durch Verstopfung der Abflusskanäle, die im sog. Kammerwinkel liegen, eine Erhöhung des Augeninnendruckes (Grüner Star, Glaukom) hervorrufen.

### Regelmässige Kontrolluntersuchungen

Da die Anfangsstadien keine Beschwerden verursachen, sollte der Diabetiker grundsätzlich mindestens einmal im Jahr seinen Augenarzt konsultieren, damit eine regelmäßige Untersuchung des Augenhintergrundes gewährleistet ist.

Bestätigt sich die Diagnose einer diabetischen Retinopathie, müssen die Untersuchungen in kürzeren Zeitabständen wiederholt werden. Erfolgt die Behandlung rechtzeitig, kann fast immer die Erblindung verhindert werden.



Eine Heilung der diabetischen Netzhaut-Erkrankung ist zum gegenwärtigen Zeitpunkt noch nicht möglich. Dennoch lässt sich bei frühem Erkennen durch verschiedene Behandlungen zumindest ein Stillstand der Erkrankung erreichen.

Allgemein gilt der Grundsatz: je früher die diabetische Netzhaut-Erkrankung erkannt wird, und je eher die Behandlung einsetzt, um so besser sind die Erfolgsaussichten.

Der Patient selbst kann entscheidend zu einem günstigen Verlauf seiner Erkrankung beitragen: durch ständige Körpergewichtskontrolle, Verzicht auf Nikotin- und übermäßigen Alkoholgenuß und Einhalten der Diät-Empfehlungen. Die exakte Einstellung der Blutzuckerwerte durch Medikamente oder Insulin ist eine Grundvoraussetzung zum Schutz gegen die Folgen der diabetischen Retinopathie.

Eine besondere Bedeutung kommt dem sog. HbA1C-Wert zu. Er zeigt die Langzeiteinstellung des Blutzuckers an und sollte von Ihrem Hausarzt regelmäßig bestimmt werden. Ein guter HbA1C-Wert wirkt sich positiv auf die diabetischen Veränderungen an der Netzhaut aus!